



# Stérilisation précoce des chatons

Marie-Pierre FRANÇOIS

Réalisée depuis des décennies aux Etats-Unis, la stérilisation précoce des chatons (early spaying), c'est à dire avant quatre mois et même recommandée entre six et quatorze semaines par l'AAFP (American Association of Feline Practitioners) et l'ISFM (International Society of Feline Medicine), reste peu pratiquée en France.

Pourtant, en prenant en compte les particularités du patient pédiatrique, l'intervention chirurgicale ne présente pas de difficultés techniques particulières, pas plus que de risques ou d'effets secondaires différents d'une stérilisation réalisée vers six mois, mais plutôt des avantages.

## POURQUOI STÉRILISER SI JEUNE ?

L'âge de la stérilisation semble plus reposer sur l'habitude et elle est en général pratiquée vers six mois chez le chat. Pourtant, la puberté peut survenir bien avant, dès l'âge de quatre mois. Portées non désirées, vocalises, marquage urinaire, fugues et blessures ou maladies associées peuvent survenir avant l'intervention.

La stérilisation proposée dans les « forfaits chatons » lors du rappel de primo-vaccination est une bonne solution pour prévenir ces problèmes, pour les particuliers ou les associations de protection animale (il n'est en revanche pas recommandé de stériliser lors de la première injection vaccinale).

Elle répond aussi à une demande forte des éleveurs et acheteurs de chats de race.

## SPÉCIFICITÉS PRÉ OPÉRATOIRES POUR LA STÉRILISATION DES CHATONS

Elle peut être pratiquée dès l'âge de six semaines, mais en pratique, c'est plutôt une question de poids, l'idéal étant d'**opérer au-delà d'un kilogramme**.

Le patient pédiatrique nécessite de prendre des **précautions** pré-opératoires. Il est en effet plus exposé à l'**hypothermie** et l'**hypoglycémie**.

Le **jeûne préopératoire** doit être **court** (maximum 4 heures). Il est indispensable que le chaton soit dans un environnement à température contrôlée. Il faut donc éviter toutes les surfaces froides et privilégier le tapis chauffant et la couverture. Dans le cas des portées, il est préférable de mettre les chatons ensemble dans le même box, ce qui réduit aussi le stress (cf. [photo 1](#)).

## ANESTHÉSIE

Le chaton doit être pesé et la dose adaptée précisément pour éviter tout surdosage. Différents protocoles sont possibles.

- Le réseau KIND (Kitten Neutering Database)\* propose plusieurs protocoles, en particulier le Kitten Quad : association à volumes égaux dans la même seringue de médétomidine 1mg/ml, kétamine 100 mg/ml, midazolam\*\* 5mg/ml et buprénorphine 0,3 mg/ml, selon le tableau de posologie (cf. [photo 2](#)) ou consulter le site : <http://www.kind.cats.org.uk/docs/CPAnaestheticProtocol.pdf>.

Il existe également une application Kitten Quad (pour Apple ou Android) permettant d'obtenir directement la dose selon le poids.

Il est recommandé d'intuber et d'oxygéner les femelles.

- Un autre protocole peut être envisagé :
  - prémédication buprénorphine,
  - induction médétomidine + kétamine (suffisant pour castration),
  - et intubation avec relais O<sub>2</sub> +/- isoflurane sur femelles.

\* Réseau KIND : Réseau créé en Grande-Bretagne qui émane des associations de protection animale britannique et qui rassemble les consensus vétérinaire. Il donne ainsi les protocoles de stérilisation juvénile (articles scientifiques, protocoles chirurgicaux et anesthésiques...) afin de fournir des informations pratiques et étayées aux vétérinaires. Il donne aussi la liste des vétérinaires britanniques pratiquant la stérilisation juvénile et rassemble des statistiques à ce sujet (fournies par les vétérinaires eux-mêmes).

\*\* molécule sans AMM vétérinaire

## PRÉPARATION ET DÉSINFECTION

La table d'opération ne doit pas être froide : recouverte d'une alèze ou d'un tapis plastifié isolant.

Dans l'idéal, il faut **surveiller la température en per et post op** : l'utilisation de thermochip est très pratique (cf. [photo 3](#)).



**Photo 1 :** Pour réduire le stress, il est préférable de mettre les chatons de la même portée dans le même box.

Crédit : Marie-Pierre François

### Quad protocol:

Use equal volumes of: Medetomidine 1mg/ml, Ketamine 100mg/ml, Midazolam 5mg/ml and Buprenorphine 0.3mg/ml. Can mix in same syringe and give at same time.

Bodyweight (kg)	Body Surface Area (m2)	Volume Anaesthetic Drugs* (ml)	Volume Reversal Agent 5ml/ml (ml)	Volume Meloxicam* 2mg/ml (ml)
0.50	0.07	0.04	0.020	0.05
0.60	0.07	0.04	0.020	0.06
0.70	0.08	0.05	0.025	0.07
0.80	0.09	0.05	0.025	0.08
0.90	0.10	0.05	0.025	0.09
1.00	0.10	0.06	0.030	0.10
1.10	0.11	0.06	0.030	0.11
1.20	0.12	0.06	0.030	0.12
1.30	0.12	0.07	0.035	0.13
1.40	0.13	0.07	0.035	0.14
1.50	0.14	0.08	0.040	0.15
1.60	0.14	0.08	0.040	0.16
1.70	0.15	0.08	0.040	0.17
1.80	0.15	0.09	0.045	0.18
1.90	0.16	0.09	0.045	0.19
2.00	0.17	0.10	0.050	0.20

\*Off Licence - Obtain informed owner consent.

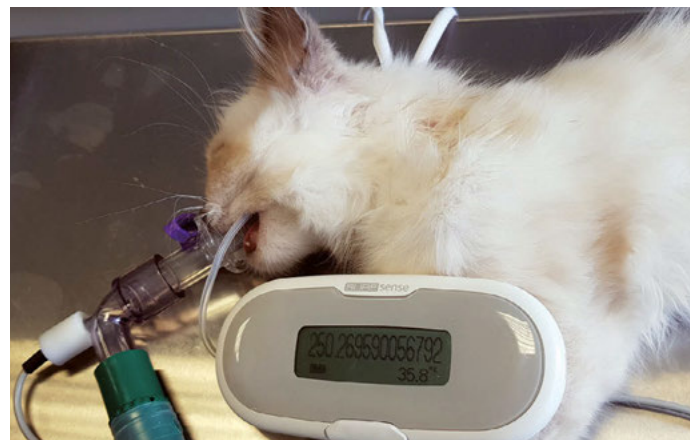VET\_041

Reg. Quality 201644 (England and Wales) and SC017711 (Scotland)



**Photo 2 :** Protocole anesthésique du réseau Kind.

Crédit : Kitten Neutering Database



**Photo 3 :** Idéalement, il faut surveiller la température en per et post opératoire (sur cette photo avec un système «thermochip»).

Crédit : Marie-Pierre François

La tonte doit être minimale, et la désinfection se faire avec des solutions à température ambiante voire tiédies, et en tout cas éviter de mouiller largement le pelage pour ne pas refroidir l'animal.

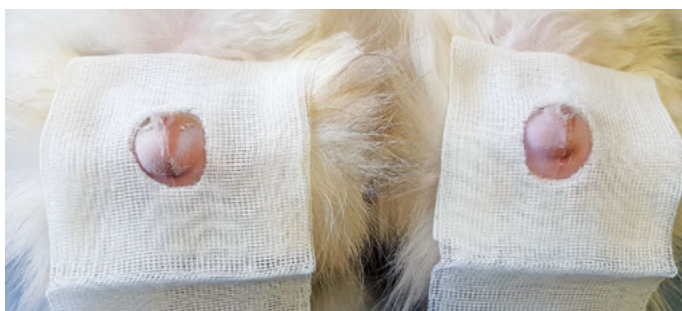## LA CASTRATION DES CHATONS MÂLES

Les testicules des mâles de moins de trois mois sont très petits et souvent pas complètement descendus dans le scrotum, mais bien palpables et faciles à descendre en glissant le doigt sur la peau d'avant en arrière vers les bourses.



**Photo 4 :** Position des chatons pour une castration.

Crédit : Marie-Pierre François



**Photo 5 :** Mettre des mini-champs opératoires. Le testicule gauche du chat à droite n'est pas visible, mais il est présent à 1 cm en sous-cutané.

Crédit : Marie-Pierre François


Positionner le (ou les) chaton(s) sur le dos avec les postérieurs ramenés vers l'avant permet de bien visualiser les testicules et de tondre la zone facilement avant de désinfecter (cf. photo 4).

On peut utiliser une compresse avec un petit trou pour servir de mini champ opératoire (cf. photo 5).

Les structures vasculaires et le cordon spermatique étant fins et fragiles, la technique des nœuds n'est pas recommandée.

Il faut privilégier la castration à testicule couvert soit avec une ligature, soit plutôt par auto ligature du cordon et structures vasculaires à l'aide d'un clamp, cette dernière technique étant beaucoup plus rapide et ne nécessitant pas de fil (cf. encadré 1).

Dans le cas d'une portée, les anesthésier et opérer ensemble serrés les uns aux autres réduit le risque d'hypothermie (cf. photos 4, 5 et 6).



**Photo 6 :** Dans le cas d'une portée, les anesthésier et les opérer ensemble, serrés les uns aux autres, réduit le risque d'hypothermie.

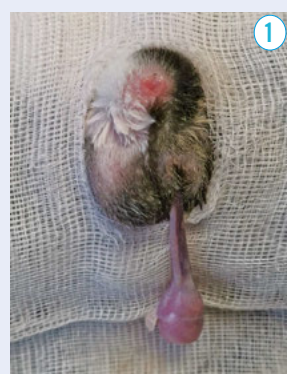
Crédit : Marie-Pierre François

### Encadré 1 : **Technique d'auto-ligature sur clamp**

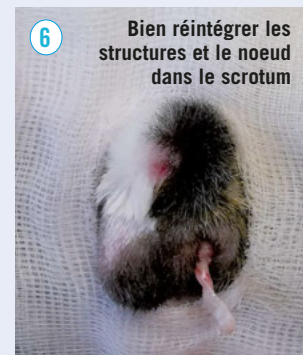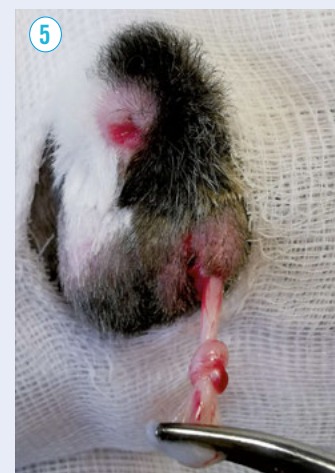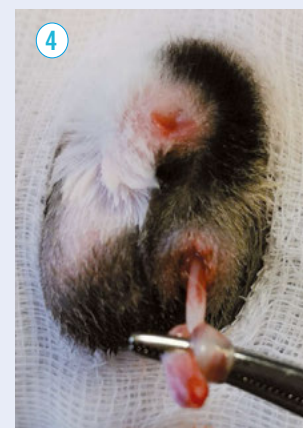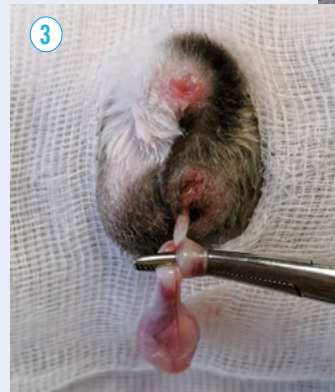
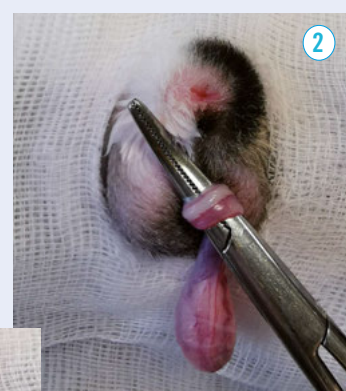La technique d'auto-ligature se fait en englobant les deux structures, vasculaire + cordon spermatique ensemble, sans les détacher comme c'est le cas avec la technique des nœuds où on est obligé de découvrir le testicule. Il faut absolument éviter de dissocier les deux structures car c'est beaucoup plus fragile chez le chaton. En faisant une auto ligature sur clamp, cette dissociation n'est pas nécessaire. Ci-dessous, quelques photos (prises sur un chat de 6 mois pour avoir des testicules plus gros et bien visibles pour les photos) montrant la prise en masse des deux structures sans découvrir le testicule.

#### Réalisation :

- Inciser le scrotum sur quelques millimètres après avoir si besoin descendu le testicule par pression sur la peau, et ne pas inciser la vaginale.
- Extérioriser le testicule en tirant doucement sans déchirer les enveloppes (1).



- Faire la ligature par fil ou l'auto-ligature (2, 3, 4, 5) puis couper en laissant une petite marge (6).



**6** Bien réintégrer les structures et le noeud dans le scrotum

De nombreuses photos et vidéos de la technique anglo-saxonne d'auto-ligature sur clamp sont disponibles en suivant ce lien : [https://www.aspcapro.org/sites/default/files/hqhvsn\\_surgical\\_techniques.pdf](https://www.aspcapro.org/sites/default/files/hqhvsn_surgical_techniques.pdf)

Crédit : Marie-Pierre François

### ⇒ Difficultés et contre-indications

La seule difficulté réside dans la taille parfois minuscule des testicules.

En cas de monorchidie, il faut toujours vérifier que le testicule n'est pas simplement 1 ou 2 cm plus haut en sous cutané (cf. [photos 5](#)).

Si le chaton est confirmé monorchide ou cryptorchide en intra abdominal, il est préférable d'attendre pour le castrer car le ou les testicules peuvent migrer plus tard et leur petite taille rend leur recherche compliquée et potentiellement longue dans l'abdomen, avec en parallèle une augmentation des risques d'hypothermie et hypovolémie sur le chaton.

## L'OVARIECTOMIE DES CHATONS FEMELLES

*A contrario*, pour les femelles, l'ovariectomie est simple et comporte peu de différences avec l'intervention sur une femelle de six mois. En effet, les ovaires sont à peine plus petits (cf. [photo 7](#)). L'utérus n'ayant pas subi d'imprégnation hormonale est très fin et élastique. Les femelles prépubères, à de rares exceptions près, ont peu de graisse abdominale, ce qui rend la recherche des ovaires plus facile.

Il est possible de réaliser l'ovariectomie par les flancs, mais la technique recommandée par le réseau KIND est par la ligne blanche.

Vue la taille du chaton, il vaut mieux l'installer au bord de la table de chirurgie côté chirurgical, plutôt qu'au milieu, en particulier quand on opère seul(e), pour des raisons de confort opératoire. Pour éviter les traumatismes liés à l'intubation, on peut utiliser un dispositif supra glottique (V-Gel ND) (cf. [photo 8](#)) plutôt qu'une sonde trachéale. La taille C1 convient aux chatons de moins de 2kg en général.

L'ovariectomie par la ligne blanche au crochet avec une mini ouverture est la plus rapide et efficace (voir l'article de Sabine Arbouille de la DT 150 de mai 2017).

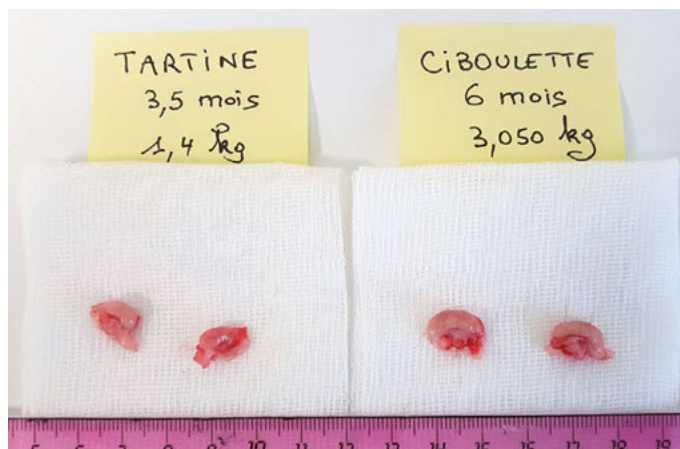Il faut utiliser le matériel le plus petit possible, en particulier petites pinces hémostatiques et mini écarteurs.

Les anglo-saxons privilégient une ovario hystérectomie systématiquement, afin de pratiquer des auto-ligatures du pédicule ovarien (qui nécessitent d'extérioriser l'utérus). Dans ce cas, l'ouverture sera environ 2 cm en dessous de l'ombilic.

Mais une ovariectomie classique se fait très facilement et permet de ne pas changer de technique entre un chaton et une chatte adulte (cf. [encadré 2](#)).

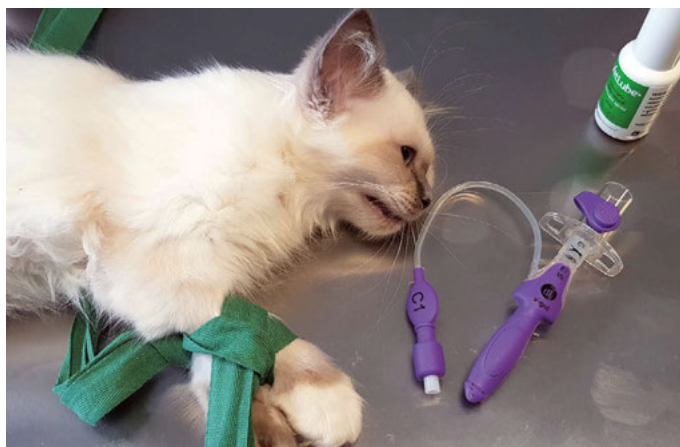L'ouverture d'environ 0,5 à 1 cm se fera sous l'ombilic, avec recherche des cornes utérines avec le crochet atraumatique à boule, en faisant attention en particulier à gauche, pour ne pas léser la rate. Des mini écarteurs sont utiles pour soulever la paroi abdominale et faire glisser doucement le crochet le long de celle-ci. Les structures sont fines mais résistantes, faciles à extérioriser en l'absence de graisse intra abdominale.

L'ensemble des ligatures et sutures peut se faire avec une aiguillée de Vicryl déc 2 sur une petite aiguille courbe sertie. Pour les chatons d'association ou d'élevage qui partent rejoindre leur famille après l'intervention, la peau peut être suturée avec un point de Vicryl rapide ou un surjet intradermique ou une colle chirurgicale, ne nécessitant pas de contrôle post opératoire (cf. [photo 9](#)).



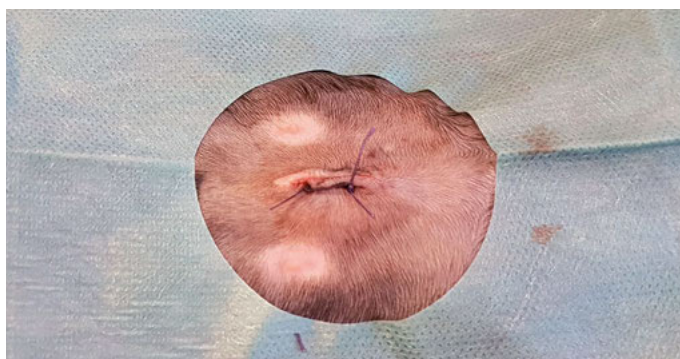
**Photo 7 :** Les ovaires sont à peine plus petits pour une chatonne de 3,5 mois et une de 6 mois.

Crédit : Marie-Pierre François



**Photo 8 :** Pour éviter les traumatismes liés à l'intubation, on peut utiliser un dispositif supra glottique (V-Gel ND) plutôt qu'une sonde trachéale.

Crédit : Marie-Pierre François



**Photo 9 :** La peau peut être suturée avec un point ou deux points de vicryl ou vicryl rapide.

Crédit : Marie-Pierre François

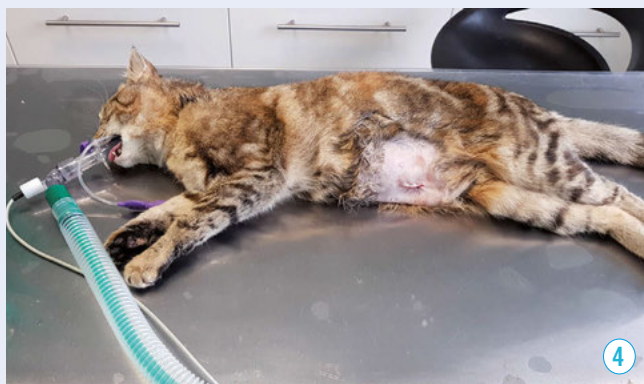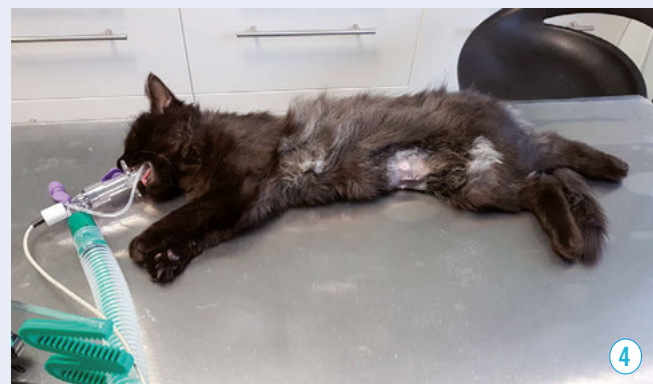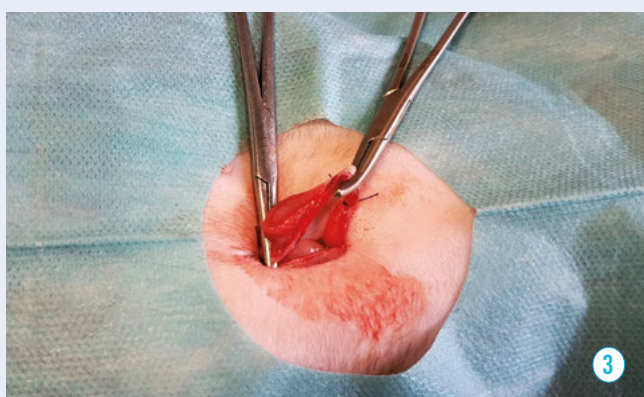
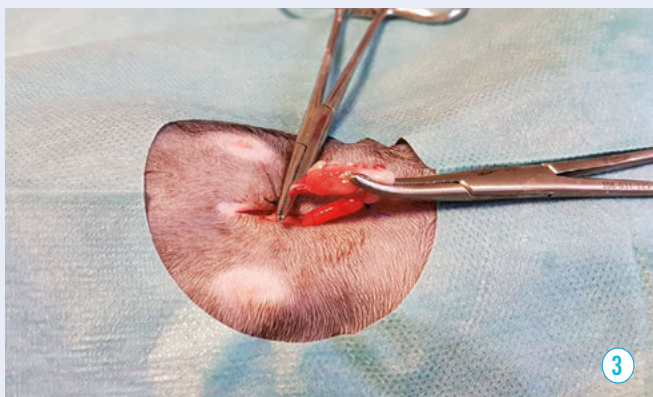
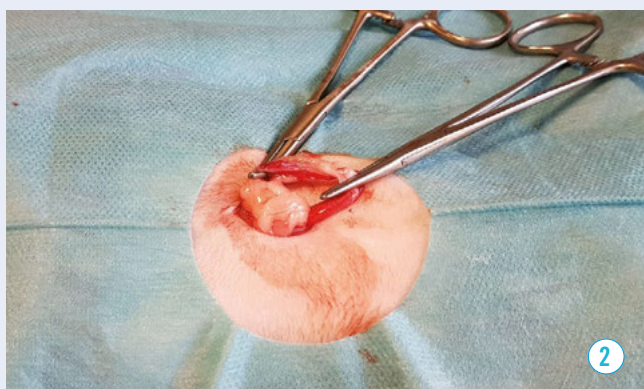
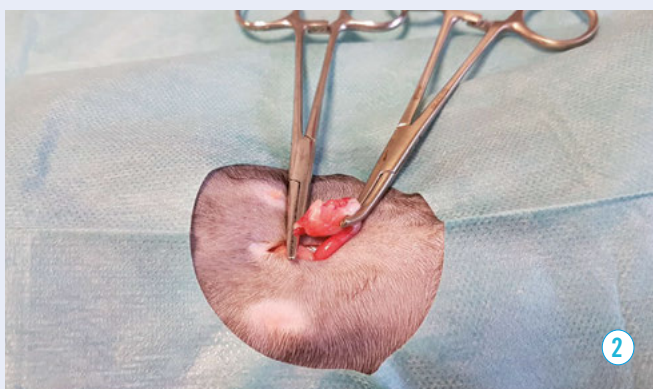
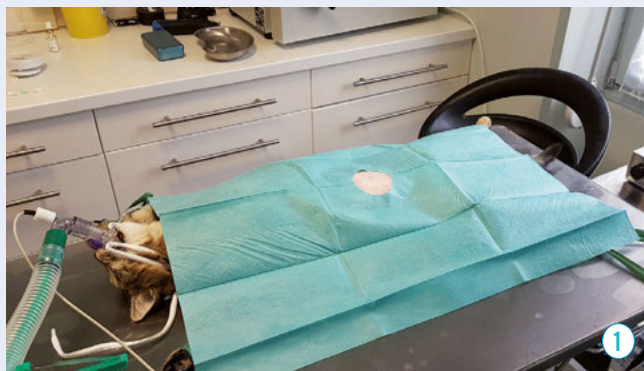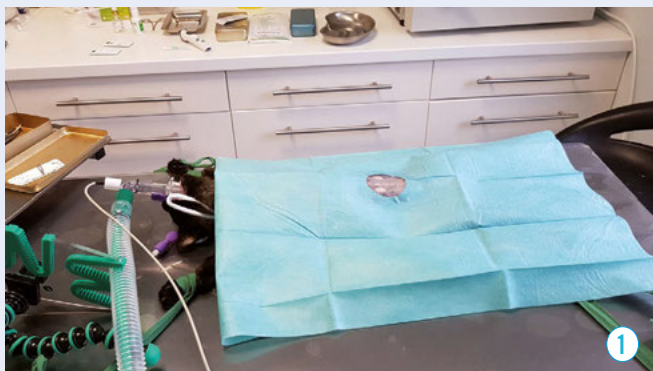### ⇒ Difficultés et contre-indications

Les chatonnes étant remuantes, il vaut mieux faire un surjet sous cutané même si l'ouverture est petite. Par contre, éviter pansements et bandages pour ne pas perturber la femelle dans son comportement. Il faut en revanche bien prévenir qu'il peut survenir un nodule inflammatoire transitoire au niveau de la cicatrice, parfois impressionnant (taille d'une noix) mais qui rétrocede rapidement en une quinzaine de jours au plus. Les éventrations ou complications septiques sur la cicatrice sont très rares.



## Encadré 2 : Ovariectomie sur une chatonne de 3,5 mois et une chatte de 6 mois

L'intervention sur la chatonne de 3,5 mois est présentée par les photos situées à gauche, celle de 6 mois sur les photos de droite. Il y a en fait très peu de différences entre les deux interventions, à part un peu plus de graisse abdominale ...





**Photos 10 ▲ et 11 ▼** : Il est impératif de protéger les chatons de l'hypothermie car la température des chatons descend très vite pendant et après l'intervention : mettre une couverture et contrôler la température (avec un T chip sur la photo ci-dessous).

Crédit : Marie-Pierre François



## SURVEILLANCE POST OPÉRATOIRE

La température des chatons descend très vite, même en 5 mn de castration. Il est donc impératif de les mettre sur tapis chauffant ou bouillote au réveil, et les chatons se réchauffent aussi mutuellement dans les portées (cf. photos 10 et 11).

Le réveil est très rapide, en 10 à 30 minutes. Dès que le chaton est réveillé, il faut le réalimenter pour éviter l'hypoglycémie (cf. encadré 3).

A noter que l'utilisation de buprénorphine en prémédication réduit considérablement les vomissements lors de l'anesthésie et au réveil.

Si le chaton semble douloureux, on peut lui administrer, après le réveil, un anti-inflammatoire, ou renouveler l'administration de buprénorphine avant sa sortie pour prolonger l'effet.

## INCONVÉNIENTS ET AVANTAGES

Les inconvénients sont essentiellement ... les idées reçues !

Les **techniques chirurgicales** ne sont **pas plus compliquées**, les protocoles anesthésiques sont connus, il faut prendre en compte l'âge du chaton pour essentiellement adapter le pré-op et post-op.

Il n'est pas rare de découvrir des **kystes ovariens liquidiens** (cf. photo 12) déjà présents sur des femelles de trois mois ; la stérilisation joue alors pleinement son rôle préventif dans l'apparition

### Encadré 3 : «Le post-op»

Crédit :  
Marie-Pierre François



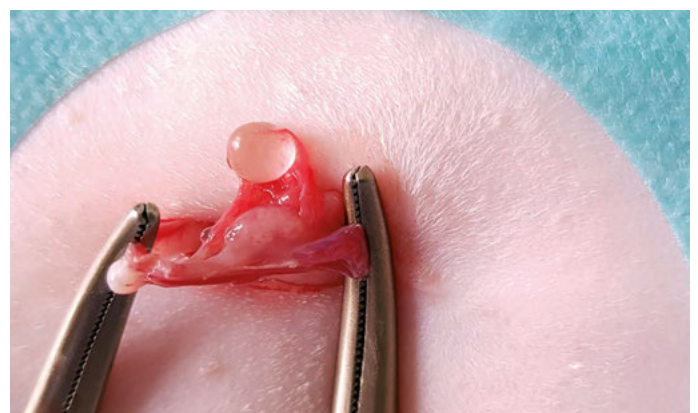
**1. Post-op immédiat** : mettre une couverture et laisser les chatons ensemble si elles sont issues d'une même portée.



**2. Le réveil à 30 minutes environ post-op.**



**3. À 1 heure post-op, la réalimentation rapide évite l'hypoglycémie.**



**Photo 12** : Des kystes ovariens liquidiens peuvent déjà être présents sur des femelles de 3 mois.

Crédit : Marie-Pierre François



de chaleurs fortes et très précoces, voire de pyomètre ou fibroadénomatose dès les premières chaleurs.

Il y a une **diminution du risque de cancer mammaire** dès lors que la femelle est opérée avant sa puberté.

Il a été montré que la stérilisation précoce **ne provoque pas de retard ou ralentissement de la croissance** des chatons. Mais la fermeture des cartilages de croissance étant retardée par l'absence de puberté, les chatons stérilisés précocement dans une portée grandissent plus longtemps que ceux qui l'ont été plus tard.

**Aucune incidence significative n'a pu être démontrée quant aux risques sur l'appareil urinaire** : l'âge de stérilisation n'a pas d'influence sur le diamètre urétral ou le risque d'obstruction.

Concernant le comportement, outre l'absence de marquage et vocalises, il a été noté une **diminution du comportement exploratoire** mais il n'a pas été démontré de perturbations comportementales, sociales notamment.

Des études récentes ont également montré que les chatons stérilisés précocement présentent moins de dérégulation alimentaire post opératoire et ont **moins tendance au surpoids**.

Bien évidemment, la stérilisation précoce **protège des portées non désirées et limite les abandons**.

## CONCLUSION

Pratiquée en routine depuis les années 80 aux Etats-Unis et, depuis près de vingt ans en France, par un certain nombre de praticiens, la stérilisation précoce des chatons ne présente pas plus de risques, de complexité ou d'effets secondaires que la stérilisation réalisée classiquement vers six mois.

Cette technique peut être proposée en laissant le choix au propriétaire, qui peut ainsi décider de stériliser à trois mois ou plus tard.

## Encadré 4 : Stérilisation précoce et éleveurs


Une demande forte pour la stérilisation juvénile émane des éleveurs de chats de race.

Il leur est souvent reproché de vouloir « éliminer la concurrence » ou « préserver leurs lignées ». En réalité, vendre les chatons stérilisés :

- représente un coût supplémentaire ;
- rassure quant à l'inquiétude du devenir des chatons : reproduction non désirée ou mercantile, risques de vagabondage et maladies (en effet, l'obligation de stériliser après la vente est légalement une clause contractuelle abusive) ;
- permet de continuer la sélection avec des porteurs de maladies génétiques récessives en maintenant le pool de reproducteurs et en stérilisant les porteurs vendus en compagnie.

Toutefois, le LOOF (Livre Officiel des Origines Félines) s'oppose à cette pratique, s'appuyant sur le risque de diminution du pool génétique global des reproducteurs par stérilisation trop large et surutilisation de certains individus.

C'est tout à fait vrai en ce qui concerne les races à faible effectif (voir les statistiques des naissances au LOOF : <https://www.loof.asso.fr/stats/recap.php>). En revanche, pour les races à fort effectif ou « à la mode », cette problématique est absente et, il est à noter que les éleveurs qui stérilisent leurs portées sont aussi ceux qui sont les plus sensibles aux problèmes



Crédit : Marie-Pierre François

de lignées et de consanguinité et importent le plus de chats afin de renouveler précisément le pool génétique.



Crédit : Sabine Piquard

### Photos :

Chaton Norvégien de 4 semaines (photo du haut), stérilisé à 3 mois -

versus 4 ans (photo du bas), finaliste de 3 Mondiales FIFe à l'étranger (SP Camden de Laïloken\*F) : La stérilisation précoce n'impacte pas le développement, ni les caractéristiques du standard.

## RÉFÉRENCES BIBLIOGRAPHIQUES

1. **Table ronde Vétérinaire** du 18 et 19 octobre 2017 à Paris pour un consensus sur la stérilisation précoce, organisée par Anne-Claire Gagnon (présentiel)
2. **AAFP** (American Association of Feline Practitioners) <https://catvets.com/public/PDFs/PositionStatements/EarlySpay&Neuter.pdf>
3. **ISFM** (International Society of Feline Medicine) [http://www.thecatgroup.org.uk/policy\\_statements/neut.html](http://www.thecatgroup.org.uk/policy_statements/neut.html)
4. **KIND** <http://www.kind.cats.org.uk/>
5. **Dry labs et chirurgie** : Techniques de nœuds <https://www.aspcapro.org/resource/knots-ties-spayneuter-surgery>
6. Comparaison des techniques chirurgicales : <https://pubmed.ncbi.nlm.nih.gov/24821860/>
7. Incidence sur la fermeture des cartilages de croissance : <https://pubmed.ncbi.nlm.nih.gov/9238769/>
8. **Étude de Howe et al.**, Incidence sur le tractus urinaire, 2000 : <https://pubmed.ncbi.nlm.nih.gov/11110455/>
9. **Allaway 2016 & 2017**, Age de stérilisation et conséquences sur le poids et le métabolisme : <https://www.ncbi.nlm.nih.gov/pmc/articles/PMC5468748/> et <https://www.ncbi.nlm.nih.gov/pmc/articles/PMC5152928/>